

# vertebre cervicali

Arcate dentarie superiori

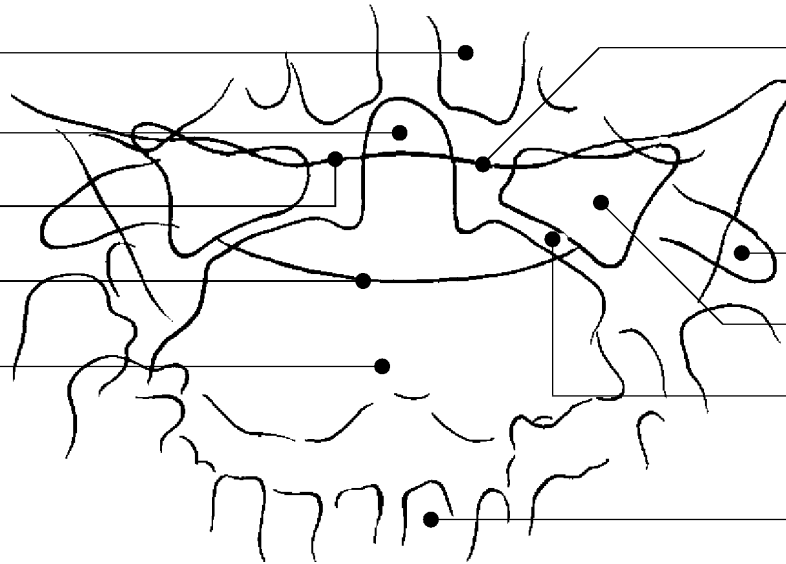
Linea occipitale

Apofisi odontoide o dente dell'epistrofeo

Linea occipitale

Arco dell'atlante

Corpo dell'epistrofeo



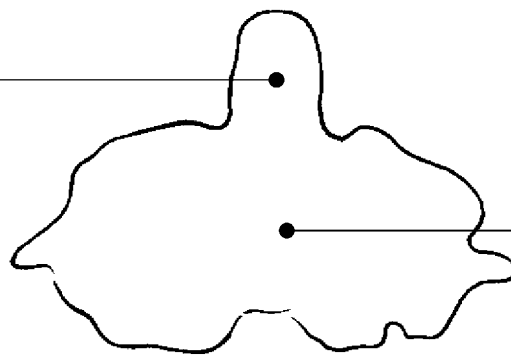
Linea mascellare inferiore

Masse laterali dell'atlante

Interlinea articolare atlo-epistrofica

Arcate dentarie inferiori

Apofisi odontoide o dente dell'epistrofeo

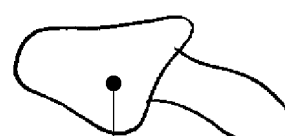

Corpo dell'epistrofeo

Arcate dentarie superiori



Linea occipitale

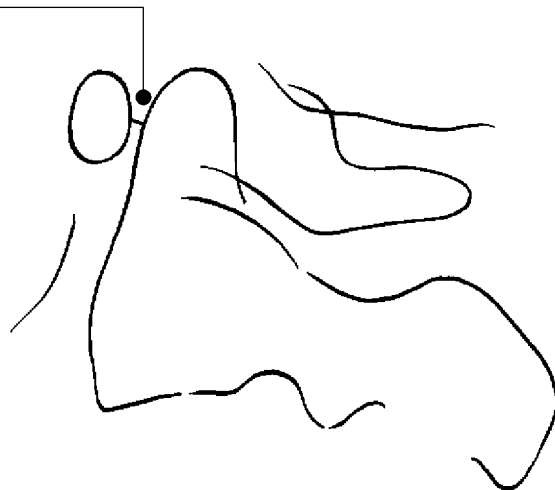


Masse laterali dell'atlante

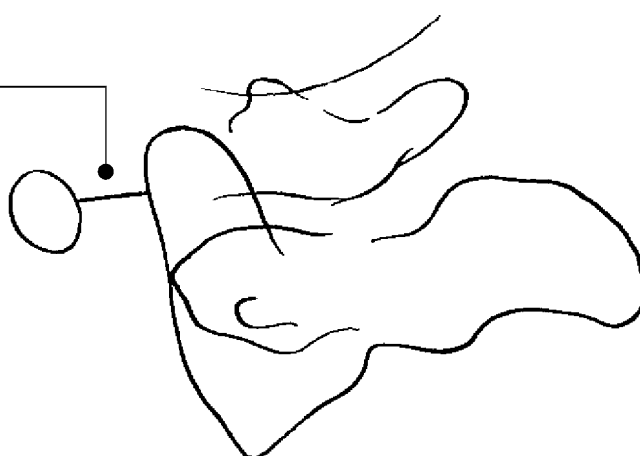
PROIEZIONE ANTERO-POSTERIORE

# vertebre cervicali

Rapporti normali



Aumento della distanza atlo-epistrofica nella dislocazione cronica di Mc Rae



# vertebre cervicali

Apofisi odontoide o dente dell'epistrofeo

Linea occipitale

Arco anteriore dell'atlante

Arco posteriore dell'atlante

Linea mascellare

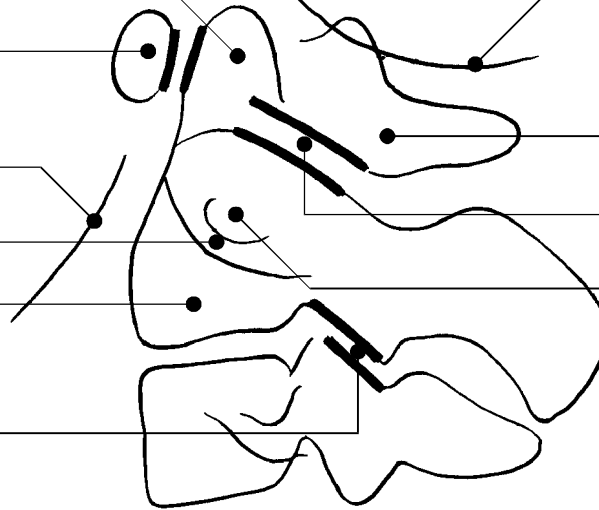
Interlinea articolare atlo-epistrofea

Apofisi trasversa

Corpo dell'epistrofeo

Foro trasversario

Interlinea articolare fra C2 e C3



Linea occipitale

Arco anteriore dell'atlante

Superficie articolare inferiore dell'atlante

Linea mascellare

Arco posteriore dell'atlante

Apofisi odontoide o dente dell'epistrofeo

Apofisi trasversa

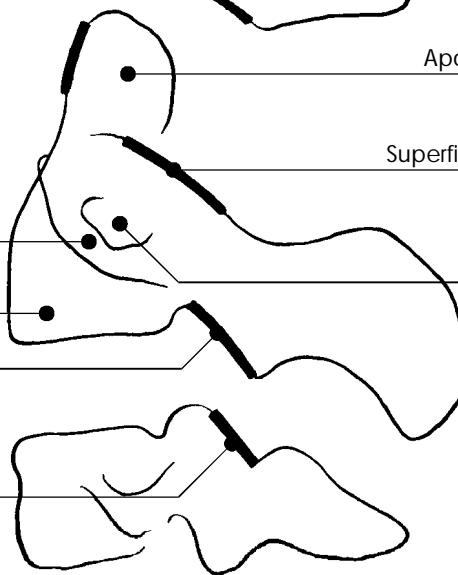
Superficie articolare superiore dell'epistrofeo

Corpo dell'epistrofeo

Foro trasversario

Superficie articolare inferiore dell'epistrofeo

Superficie articolare superiore della C3



PROIEZIONE LATERO-LATERALE