

vertebra lombare

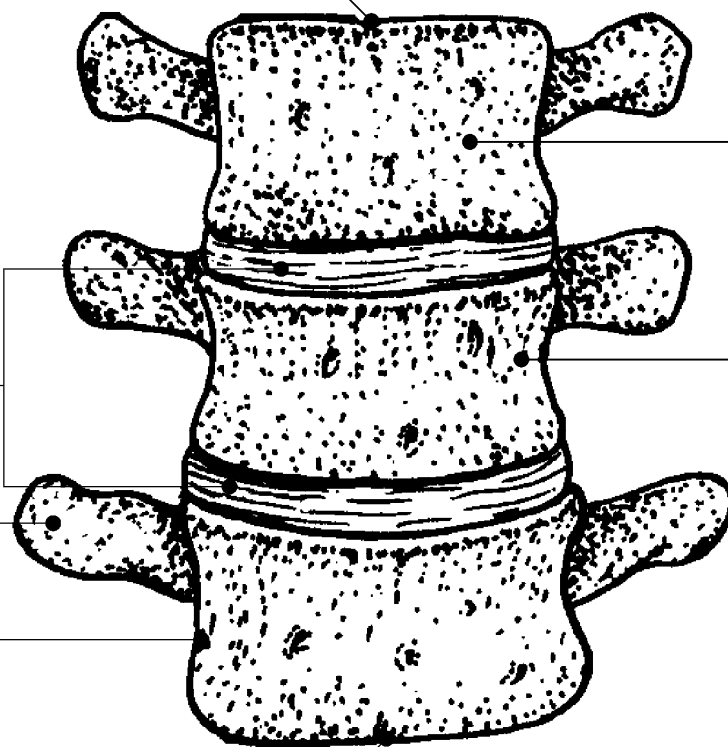
Profilo corticale superiore

Dischi fibrocartilaginei
intervertebrali situati negli
spazi intersomatici

Apofisi trasversa

Profilo corticale laterale

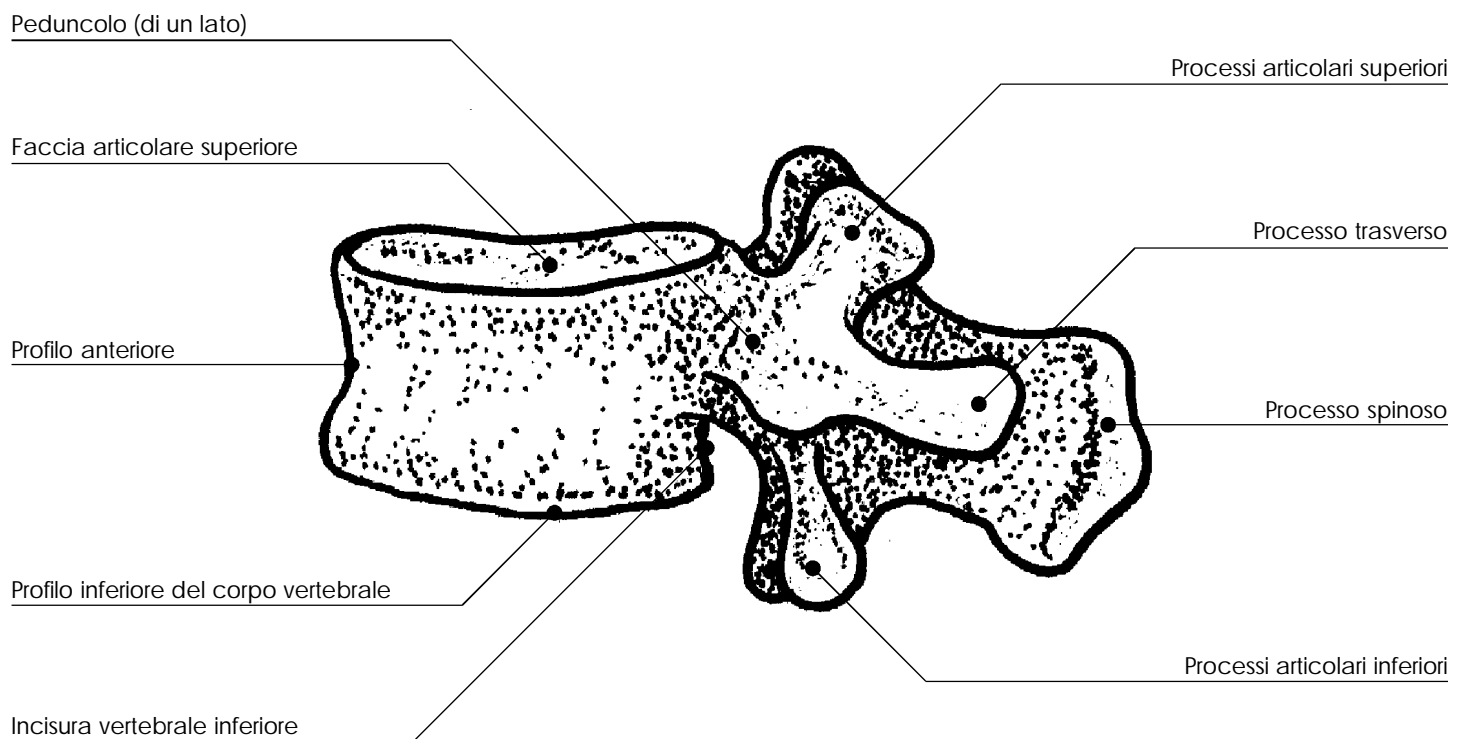
Profilo corticale inferiore della vertebra



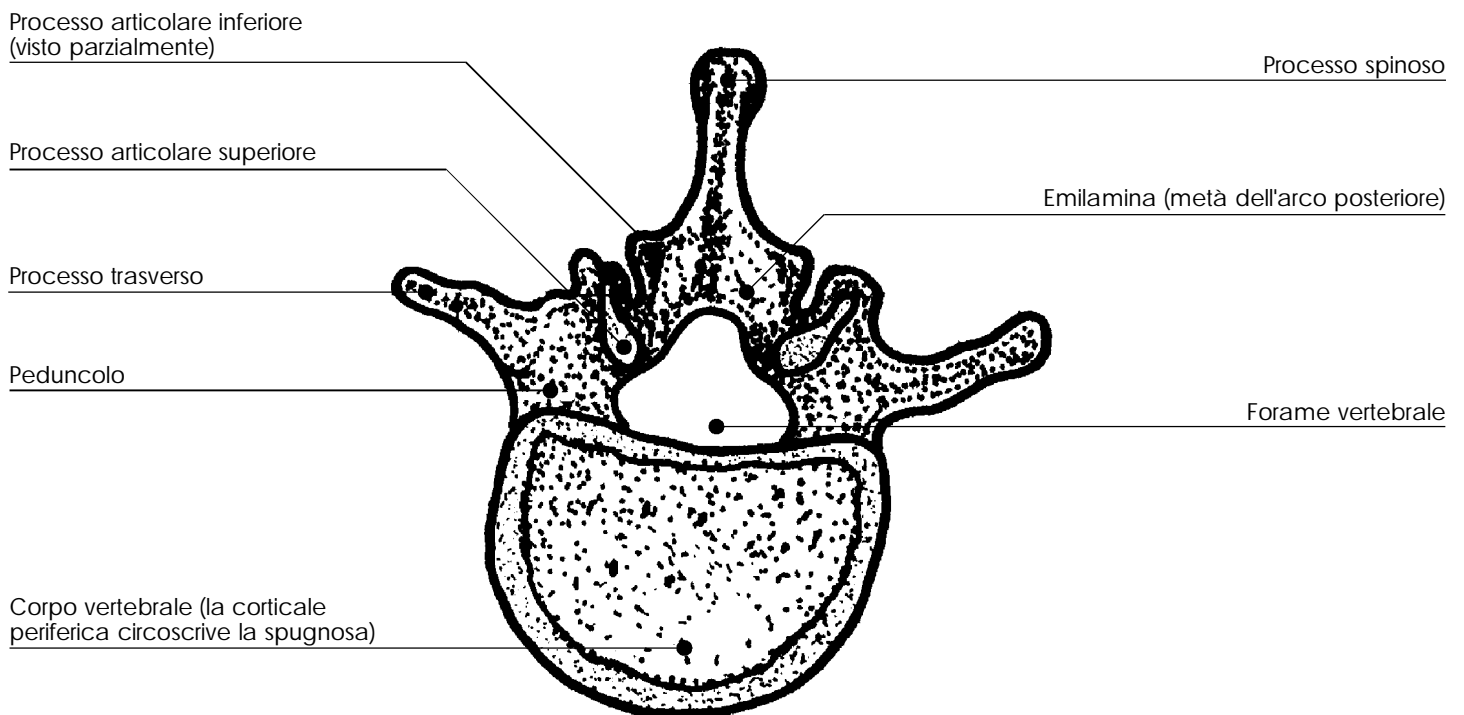
Forami nutritizi vascolari

VISTA DI FRONTE

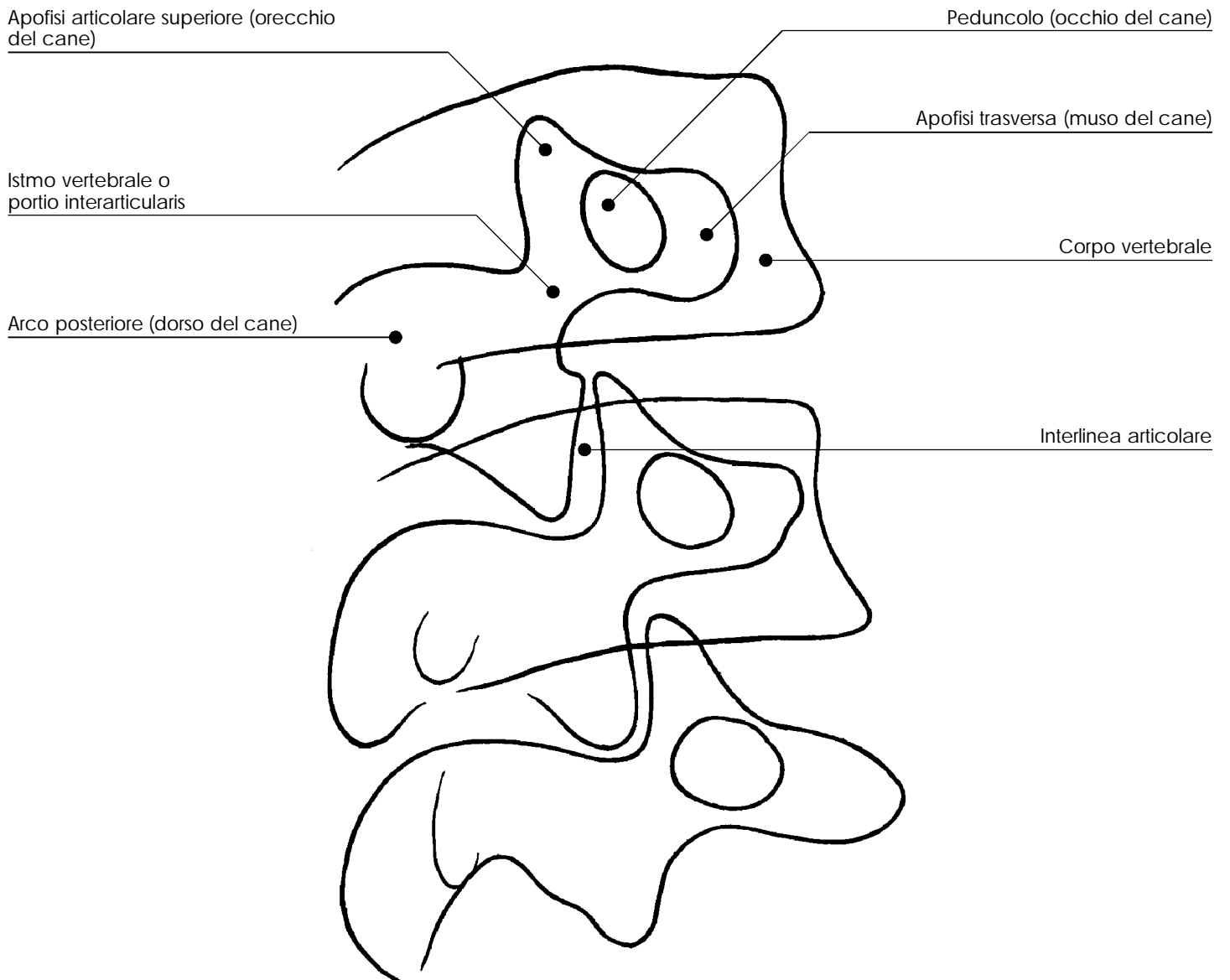
vertebra lombare



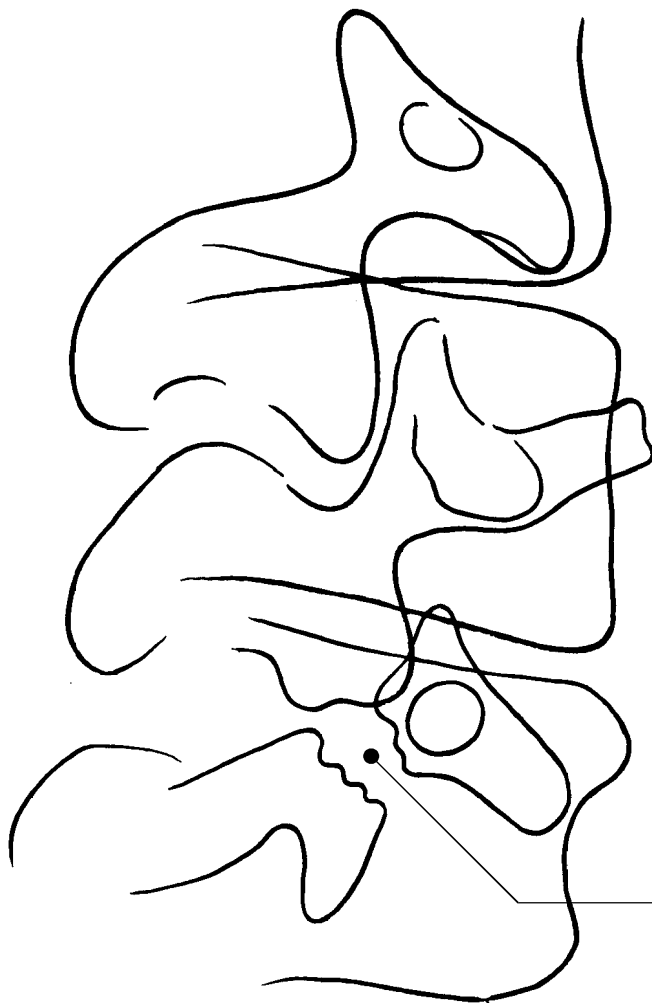
vertebra lombare



vertebra lombare

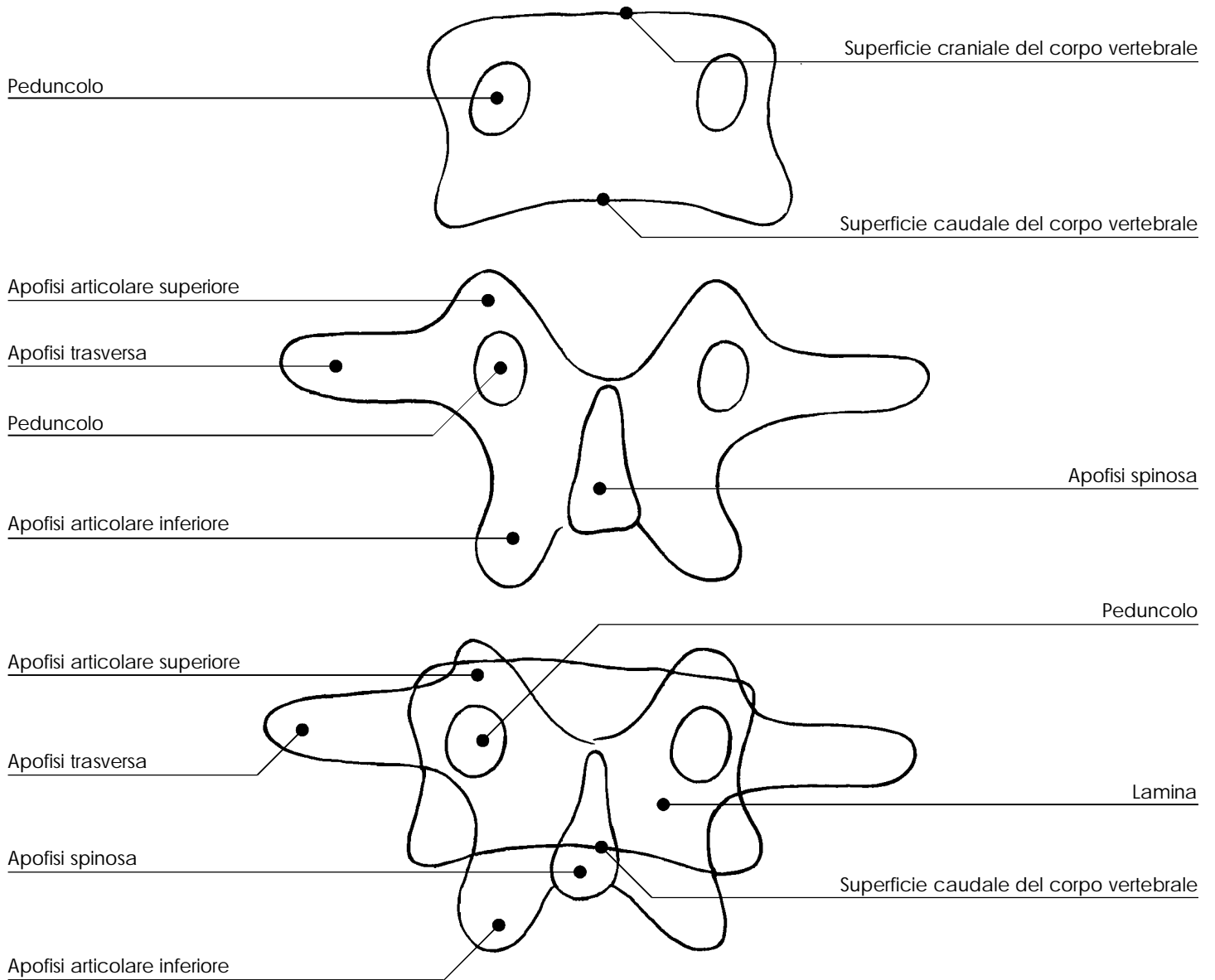


vertebra lombare



Soluzione di continuità dell'immagine
ossea dell'istmo nella spondilolisi

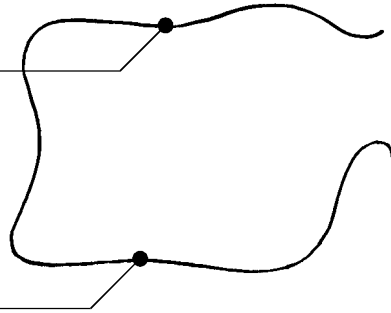
vertebre lombari



vertebre lombari

Superficie craniale del
corpo vertebrale

Superficie caudale del
corpo vertebrale



Peduncolo

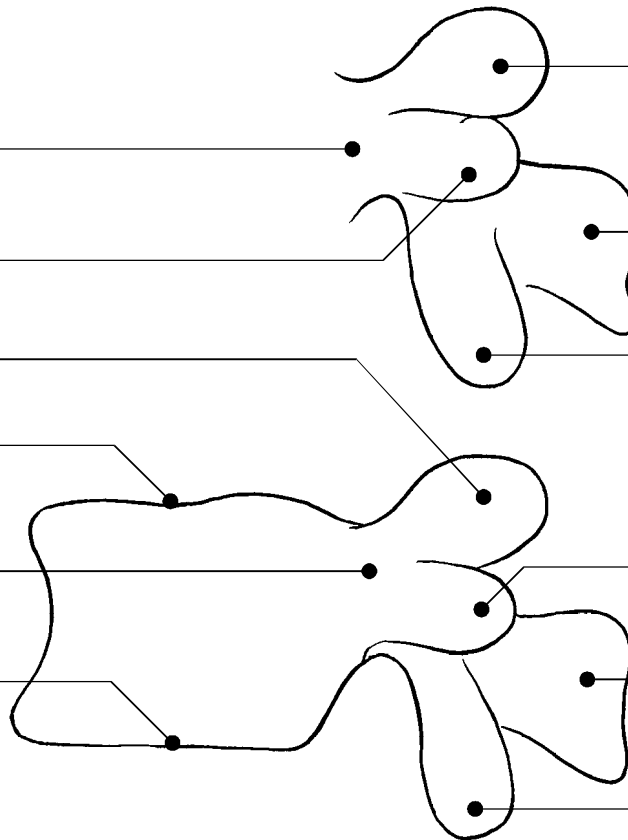
Apofisi trasversa

Apofisi articolare superiore

Superficie craniale del
corpo vertebrale

Peduncolo

Superficie caudale del
corpo vertebrale



Apofisi articolare superiore

Apofisi spinosa

Apofisi articolare inferiore

Apofisi trasversa

Apofisi spinosa

Apofisi articolare inferiore

PROIEZIONE LATERALE